



## Insidensi Abses Maksilofasial Akibat Impaksi Molar Ketiga Mandibula

Ardian Jayakusuma Amran<sup>1\*</sup>, Erna Irawati<sup>1</sup>, Nur Rahmah Hasanuddin<sup>1</sup>, Siti Eka Mulyati<sup>1</sup>

<sup>1</sup>Fakultas Kedokteran Gigi, Universitas Muslim Indonesia

\*Penulis Korespondensi: [ardianjayakusuma.amran@umi.ac.id](mailto:ardianjayakusuma.amran@umi.ac.id)

### ABSTRAK

**Pendahuluan:** Abses maksilofasial merupakan infeksi di regio maksilofasial yang dapat disebabkan oleh infeksi odontogen. infeksi ini diakibatkan proses inflamasi yang terjadi dalam rongga mulut. Infeksi rongga mulut yang erat kaitannya dengan abses maksilofasial adalah impaksi gigi. Impaksi gigi yang paling umum terjadi adalah impaksi pada gigi molar ketiga rahang bawah. **Tujuan:** Mengetahui tingkat kejadian abses maksilofasial akibat impaksi molar ketiga rahang bawah. **Hasil:** Impaksi gigi molar dapat mengakibatkan terjadinya infeksi odontogenik. Infeksi odontogenik yang sering terjadi adalah abses submandibula. Abses submandibular adalah suatu peradangan yang disertai pembentukan pus pada daerah mandibula. Keadaan ini merupakan salah satu infeksi pada *deep neck infection*. **Kesimpulan:** Abses yang sering terjadi akibat impaksi molar rahang bawah yaitu abses submandibular. Adapun tanda dan gejala yang biasa didapatkan adalah demam dan nyeri leher disertai pembengkakan di bawah mandibula atau dibawah lidah, dan trismus sering dirasakan. Penatalaksanaan dengan Insisi drainase dilakukan untuk mengeluarkan pus, disertai dengan pencabutan gigi impaksi/odontektomi.

Kata kunci: Abses maksilofasial; impaksi gigi

### ABSTRACT

**Introduction:** Maxillofacial abscess is an infection in the maxillofacial region that can be caused by odontogenic infection. This infection is caused by an inflammatory process that occurs in the oral cavity. Tooth impaction is an oral cavity infection closely related to maxillofacial abscess. The most common dental impaction is impaction of the lower third molar teeth. **Aim:** To determine the incidence of maxillofacial abscesses due to impacted mandibular third molars. **Results:** Impacted molars can result in odontogenic infections. The most common odontogenic infection is the submandibular abscess. The submandibular abscess is an inflammation accompanied by pus formation in the mandibular area. This situation is an infection of the deep neck infection. **Conclusion:** The abscess that often occurs due to impacted mandibular molars is a submandibular abscess. The signs and symptoms usually found are fever and neck pain accompanied by swelling under the mandible or under the tongue, and trismus is often felt. Management with a drainage incision is carried out to remove the pus, accompanied by extraction of the impacted tooth/odontectomy.

Key words: Maxillofacial abscess; tooth impaction

How to cite: Amran AJ, Irawati E, Hasanuddin NR, Mulyati SE. Insidensi abses maksilofasial akibat impaksi molar ketiga mandibula. DENThalib Jour. 2023;1(3):68-72.

#### Published by:

Fakultas Kedokteran Gigi  
Universitas Muslim Indonesia

#### Address:

Jl. Pajonga Dg. Ngalle. 27 (Kampus I UMI)  
Makassar, Sulawesi Selatan, Indonesia

#### Email:

[denthalibjournal.fkgumi@gmail.com](mailto:denthalibjournal.fkgumi@gmail.com),

#### Article history:

Received 25 November 2023  
Received in revised form 29 November 2023  
Accepted 29 November 2023  
Available online 30 November 2023

licensed by [Creative Commons Attribution-ShareAlike 4.0 International License](https://creativecommons.org/licenses/by-sa/4.0/).



## PENDAHULUAN

Abses adalah kumpulan pus yang terletak dalam satu kantung yang terbentuk dalam jaringan yang disebabkan oleh suatu infeksi oleh bakteri, parasite, atau benda asing lainnya. Abses merupakan reaksi pertahanan yang bertujuan mencegah agen-agen infeksi menyebar kebagian tubuh lainnya. Abses maksilofasial lebih banyak disebabkan akibat infeksi gigi. Bakteri yang terdapat pada karies selanjutnya akan memasuki kamar pulpa dan menuju ke akar gigi. Apabila bakteri telah mencapai akar gigi, maka selanjutnya infeksi akan mencari jalan melalui rongga medulla rahang bawah maupun rahang atas. Infeksi selanjutnya dapat menyebabkan terjadinya lubang pada plat kortikal dan membuat jalur ke jaringan superfisial pada rongga mulut, atau masuk kedalam fascia yang lebih dalam. Jika infeksi tidak mengering, maka infeksi akan terlokalisasi dan berkembang menjadi abses.<sup>1-3</sup>

Infeksi odontogenik merupakan infeksi yang terjadi akibat oleh bakteri didalam plak, dalam sulkus gingiva, dan pada mukosa mulut yang mengalami impaksi. Impaksi adalah gigi yang erupsinya terhalang, biasanya oleh gigi terdekat atau jaringan patologis. Molar ketiga adalah gigi yang paling sering mengalami impaksi, dengan tingkat impaksi rata-rata diseluruh dunia sebesar 24%. Seringkali gigi molar ketiga tumbuh tidak sempurna atau tumbuh diposisi yang tidak tepat karena terhalang gigi tetangga, tulang, atau jaringan lunak disekitarnya sehingga mengganggu fungsi pengunyahan dan sering menyebabkan komplikasi. Impaksi molar ketiga adalah masalah umum yang mempengaruhi sebagian besar populasi dunia dengan prevalensi global berkisar antara 16,7% hingga 68,6%.<sup>4-8</sup>

Gigi impaksi berpotensi menimbulkan berbagai masalah patologis yang lebih serius dan berbahaya seperti terbentuknya kista dentigerous, tumor, resorpsi akar gigi disebelahnya serta komplikasi lainnya. Operasi odontektomi merupakan salah satu cara yang digunakan untuk mengambil gigi yang tidak erupsi dan gigi yang erupsi sebagian atau sisa akar yang tidak dapat diekstraksi dengan teknik biasa. odontektomi merupakan prosedur umum yang dilakukan pada gigi impaksi. Gigi molar ketiga merupakan gigi yang paling sering mengalami impaksi.<sup>9-11</sup> Artikel ini bertujuan untuk mengetahui tingkat kejadian abses maksilofasial akibat impaksi molar ketiga rahang bawah.

## HASIL

Abses maksilofasial merupakan abses yang terjadi akibat adanya infeksi oromaksilofasial. Infeksi oromaksilofasial umumnya terjadi akibat adanya impaksi gigi sehingga mengalami infeksi odontogenik. Impaksi gigi terjadi saat gigi bungsu tumbuh secara tidak sempurna karena tidak mendapatkan ruang yang cukup untuk tumbuh dan keluar dari gusi. Kondisi ini menyebabkan gigi bungsu atau gigi geraham terakhir tumbuh menyamping mengarah atau menjauh dari gigi geraham disampingnya, gigi terpendam atau hanya tumbuh. Akibat dari impaksi gigi molar tersebut akan mengakibatkan terjadinya infeksi odontogenik. Infeksi odontogenik yang sering terjadi adalah abses submandibula. Abses submandibular adalah suatu peradangan yang disertai pembentukan pus pada daerah mandibula. Keadaan ini merupakan salah satu infeksi pada *deep neck infection*.

## PEMBAHASAN

Impaksi gigi molar ketiga bawah sering ditemukan pada praktek dokter gigi sehari-hari. Molar ketiga biasanya ditandai dengan morfologi akar mahkota yang bervariasi dan erupsi hingga oklusi normal. Molar ketiga merupakan gigi paling terakhir yang erupsi serta gigi molar yang sering mengalami impaksi dibandingkan dengan gigi lainnya. Pada kasus tertentu, gigi impaksi tidak dapat terlihat secara klinis tetapi dapat menyebabkan gangguan pada daerah rongga mulut seperti rasa sakit, resorpsi gigi yang berdekatan dan abses.<sup>12-14</sup>

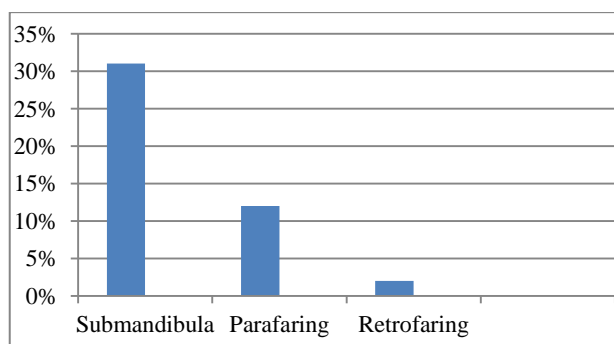
Abses merupakan kumpulan pus yang terletak dalam satu kantung yang terbentuk dalam jaringan yang disebabkan oleh suatu infeksi oleh bakteri, parasite, atau benda asing lainnya. Abses merupakan reaksi pertahanan yang bertujuan mencegah agen-agen infeksi menyebar kebagian tubuh lainnya.<sup>15</sup>

Infeksi oromaksilofasial pada umumnya didahului dengan terjadinya karies gigi. Bakteri yang terdapat pada karies selanjutnya akan memasuki kamar pulpa dan menuju ke akar gigi. Apabila bakteri telah mencapai akar gigi, maka selanjutnya infeksi akan mencari jalan melalui rongga medulla rahang bawah maupun rahang atas. Infeksi selanjutnya dapat menyebabkan terjadinya lubang pada plat kortikal dan membuat jalur ke jaringan superfisial pada rongga mulut, atau masuk kedalam fascia yang lebih dalam. Jika infeksi tidak mongering, maka infeksi akan terlokalisasi dan berkembang menjadi abses. Salah satu gejala klinis adalah nyeri orofasial.<sup>16</sup>

Regio submandibula merupakan lokasi yang paling sering ditemui pada infeksi maksilofasial. Adapun tanda dan gejala yang biasa didapatkan adalah demam dan nyeri leher disertai pembengkakan di bawah mandibula dan atau dibawah lidah, pada klinis juga ditemukan fluktuasi serta trismus. Keadaan ini merupakan salah satu infeksi pada leher bagian dalam (*deep neck infection*). Selain disebabkan oleh infeksi gigi, infeksi di ruang submandibula bisa disebabkan oleh limfadenitis, trauma, atau pembedahan dan bisa juga sebagai kelanjutan infeksi ruang leher dalam lain. Penyebab infeksi dapat disebabkan oleh kuman aerob, anaerob atau campuran.<sup>17</sup>

Ruang submandibula terdiri dari ruang sublingual dan submaksila yang dipisahkan oleh otot milohyoid. Ruang submaksila dibagi lagi menjadi ruang submental dan submaksila oleh otot digastrikus anterior. Ruang submandibula terletak pada dasar mulut dan lapisan superfisial dari bagian bawah fascia servikal dalam. Infeksi pada abses submandibula ini dapat disebabkan oleh bakteri aerob, anaerob ataupun campuran. Organisme penyebab yang paling umum ditemukan dari hasil kultur adalah *Streptokokus viridians*, *Stafilokokus epidermidis*, *Stafilokokus aureus*.<sup>18,19</sup>

Beberapa penelitian menemukan abses submandibula adalah bentuk umum dari abses leher dalam dengan prevalensi 37,5%-57,5% diantara semua bentuk abses. Penelitian yang dilakukan pada salah satu rumah sakit di ruang rawat inap bedah didapatkan bahwa pasien yang mengalami abses submandibular berjumlah 13 dengan presentase 31,70% (Grafik 1).<sup>20,21</sup>



Grafik 1. Tingkat Kejadian Abses<sup>20</sup>

Sumber penyebaran infeksi odontogenik yang paling umum adalah infeksi periapikal (60,3%), diikuti oleh perikoronitis (27,4%), dari mandibula (95,9%), dari gigi geraham (97,3%). Sementara itu, di bagian Otorhinolaryngology prevalensi penderita abses submandibula adalah 56,5% dan odontogenik merupakan satu-satunya penyebab. Ruang yang terlibat dalam penyebaran infeksi odontogenik paling sering melibatkan submandibula sekitar 54,6%. Pada anak-anak, sumber infeksi umumnya adalah gigi sulung posterior (84%). Gigi yang paling sering terkena adalah geraham pertama sulung (34%), diikuti oleh geraham kedua sulung (31%).<sup>1,20</sup>

Perawatan untuk abses submandibular adalah insisi drainase. Insisi dibuat pada daerah kulit kira-kira 1 cm di bawah dan sejajar dengan batas inferior mandibula. Selama sayatan, jalan arteri dan vena wajah dan cabang saraf wajah harus dipertimbangkan. Diseksi tumpul dengan hemostat ke dalam rongga abses untuk mengeksplorasi ruang yang terinfeksi. Diseksi tumpul juga harus dilakukan di sepanjang permukaan medial tulang mandibula, karena pus juga sering terletak di area ini. Setelah drainase, drainase karet ditempatkan. Selanjutnya dilakukan eliminasi sumber infeksi

dengan cara melakukan odontektomi. Operasi odontektomi merupakan salah satu cara yang digunakan untuk mengambil gigi yang tidak erupsi dan gigi yang erupsi sebagian atau sisa akar yang tidak dapat diekstraksi dengan teknik biasa. odontektomi merupakan prosedur umum yang dilakukan pada gigi impaksi. Pada kasus odontektomi harus dilakukan pembedahan, pengeluaran gigi yang erupsi sebagian atau akar yang kuat yang tidak dapat dicabut dengan metode pencabutan biasa, sehingga harus dikeluarkan secara bedah atau pencabutan dengan metode terbuka. Odontektomi sering menyebabkan komplikasi paska odontektomi antara 2,6% hingga 30,9%. Komplikasi yang sering terjadi merupakan rasa sakit, edema, pendarahan, trismus, *dry socket*, dan parastesia.<sup>3,10,22</sup>

### KESIMPULAN

Abses maksilofasial merupakan abses yang sering terjadi akibat adanya infeksi odontogenik. Infeksi odontogenik biasanya terjadi akibat adanya impaksi molar ketiga. Abses maksilofasial yang sering terjadi akibat impaksi molar ketiga yaitu abses submandibular. Adapun tanda dan gejala yang biasa dirasakan adalah demam dan nyeri leher disertai pembengkakan di bawah mandibula atau dibawah lidah, dan trismus sering dirasakan. Beberapa penelitian menemukan bahwa abses submandibula adalah abses yang umum terjadi diantara semua bentuk abses. Tindakan perawatan untuk abses submandibular adalah dengan melakukan insisi drainase untuk mengeluarkan pus, dengan cara hemostat dimasukkan ke dalam rongga abses untuk mengeksplorasi ruang dengan ruang yang terinfeksi. Setelah dilakukan insisi drainase dilakukan eliminasi sumber infeksi dengan cara melakukan bedah odontektomi.

### REKOMENDASI

Sebaiknya dilakukan kajian pada semua jenis abses maksilofasial dan perlunya dilakukan kajian lebih mendalam terhadap tingkat kejadian abses maksilofasial akibat gigi impaksi.

### KONFLIK KEPENTINGAN

Para penulis menyatakan bahwa tidak terdapat konflik kepentingan dalam penelitian ini.

### DAFTAR PUSTAKA

1. Chamora D, dkk. Rasio Limfosit Dan Korelasi Respon Terapi Dalam Abses Submandibular Dengan Dan Tanpa Diabetes. Malang. 2021; 2(51).
2. Rochmah YS. Ekspansi Abses Bukal Sinistra Kearah Colli dan Thoraks Disertai Perforasi Gaster. Semarang. 2018; 2(5).
3. Sjamsudin E, dkk. Penatalaksanaan Infeksi Odontogenik Gigi Sulung Pada Anak Yang Meluas Keruang Submandibular Dan Submental. Jawa Barat: IJMBS. 2021;5(8).
4. Aryani, dkk. Penegakan Diagnosis dan Penatalaksanaan Abses Submandibula. Semarang. 2022;1(2).
5. Tajrin A, Muhammad HS, Rusdin. Gigi Molar Kedua dan Ketiga Rahang Bawah Impaksi dan Manajemennya: Laporan Kasus. Makassar: Dentmed. 2020;1(2).
6. Ryalati S, dkk. Impaksi Gigi Geraham Ketiga Bawah dan Hubungannya Dengan Usia: Radiologis Perspektif. Jordan: BMC. 2018.
7. Molek, Fadlan A, Cut H. Edukasi Bahaya Gigi Tidur Terhadap Timbulnya Karies Gigi Dikelurahan Pasar Merah Timur Kecamatan Medan Area. Medan.2018.
8. Ishwarkumar S, dkk. Prevalensi Impaksi Molar Ketiga di Afrika India Dengan Populasi Metropolitan. India:SADJ. 2019;6(74).

9. Parlina C, Krisnawati. Penatalaksanaan Impaksi Gigi Molar Kedua Bawah Kiri Tanpa Exsposure Bedah Pada Perawatan Ortodonti Cekat. Jakarta. 2022.
10. Kurniawan ST. dkk. Pengaruh Music Klasik Mozart Terhadap Tekanan Darah Pasien Operasi Odontektomi. Surakarta. 2019;1(9).
11. Lita YA, Indra H. Klasifikasi Impaksi Gigi Molar Ketiga Melalui Pemeriksaan Radiografi Sebagai Penunjang Odontektomi. Bandung: 2020;1(4).
12. Saleh E. Odontektomi Impaksi Kaninus Maksila Bilateral Palatal Dengan Anastesi Local. Yogyakarta: IDJ. 2020.
13. Ertem S, Halil A. Evaluasi Hubungan Antara Klasifikasi Molar Ketiga Mandibular yang Terimpaksi Dengan Kananlis Alveolaris Inferior. Turki: Jdent. 2020.
14. Septina F, dkk. Prevalensi Impaksi Molar Ketiga Rahang Bawah Dirumah Sakit Pendidikan Universitas Brawijaya Tahun 2018. Brawijaya:E-Prodent. 2021.
15. Khairunnisa R, Triana N. Management Kedaruratan Dental Pada Abses Submandibular Dextra Et Causa Nekrosis Pulpa Gigi 44. Jawa Barat. 2019;1(3).
16. Maulina T, dkk. Pencegahan Infeksi Oromaksilofasial Serta Penatalaksanaan Nyeri Pada Pasien Infeksi Nyeri Oromaksilofasial. Bandung. 2019;3(4).
17. Litha Y, dkk. Submandibular Abses. Palu:Medpro.2019.
18. Lim MJ, Alauddin MH. Kasus abses submaseteric yang tidak mungkin berasal dari molar rahang atas. Malaysia: JOSR. 2018.
19. Utari IG. Distribusi penderita abses submandibular di bagian THT RSUD Bangli Bali periode Januari 2016 sampai Desember 2018. Bali. 2019;1(5).
20. Fragiskos. Oral Surgery. Germany:Springer. 2007.
21. Arianto DR, Achmad CR. Pola kuman hasil uji sensitifitas dan komplikasi abses leher dalam. Surabaya. 2019.
22. Akbar AP, Sukmana BI, Diana S. Gambaran radiografi panoramik paska odontektomi kondisi abnormal. Dentin Jurnal Kedokteran Gigi. 2021;5(2):81-6.